# YURAKNING ARTERIAL QON BILAN TA’MINLANISH TURLARI VA MIOKARD INFARKTI LOKALIZATSIYASI O‘RTASIDAGI BOG‘LIQLIK

**Avganbekova Gulzoda Murodilla qizi**
Alfraganus University, Tibbiyot kafedrasi , Stajyor-o’qituvchi
**DOI:**https://doi.org/10.5281/zenodo.23755916

**Kalit so‘zlar:** toj arteriyalar, qon ta’minoti turlari, o‘ng va chap dominantlik, orqa qorinchalararo tarmoq, miokard infarkti lokalizatsiyasi, EKG topik diagnostikasi.

**Dolzarbligi**

Yurak ishemik kasalligi va uning eng og‘ir ko‘rinishi — miokard infarkti dunyo bo‘yicha o‘limning yetakchi sababi bo‘lib qolmoqda. O‘zbekiston Respublikasi Statistika agentligi ma’lumotlariga ko‘ra, 2024-yilning 9 oyida mamlakatda qayd etilgan o‘limlarning 57,2 foizi yurak-qon tomir kasalliklari hissasiga to‘g‘ri kelgan [1]. Infarktning qaysi devorda joylashishi, uning hajmi, asoratlari va prognozi qaysi toj arteriya tiqilganiga bog‘liq. Biroq bir xil nomdagi arteriyaning oziqlantirish hududi turli odamlarda turlicha: bu yurakning **arterial qon bilan ta’minlanish turi** (koronar dominantlik) bilan belgilanadi. Darsliklarda toj arteriyalar tarmoqlari batafsil yoritilgan [2], ammo qon ta’minoti turlarining klinik ahamiyati — infarkt topografiyasini, EKG o‘zgarishlarini va asoratlarni oldindan aytib berishdagi roli — talabalar e’tiboridan ko‘pincha chetda qoladi. Shu sababli anatomik bilimni klinik fikrlash bilan bog‘lash dolzarb vazifadir.

**Tadqiqot maqsadi**

Yurakning arterial qon bilan ta’minlanish turlarini zamonaviy ma’lumotlar asosida tavsiflash va ularning miokard infarkti lokalizatsiyasi, EKG ko‘rinishi, asoratlari hamda prognozi bilan bog‘liqligini ochib berish.

**Material va usullar**

O‘zbek tilidagi anatomiya darsligi [2], toj arteriyalar anatomiyasi bo‘yicha klassik va zamonaviy angiografik tadqiqotlar [3, 4, 5], yirik ro‘yxatga olish (registr) ma’lumotlari [6] hamda Yevropa kardiologlar jamiyatining amaldagi klinik tavsiyalari [7, 8] qiyosiy-tahliliy usulda o‘rganildi. Natijalar chap qorinchaning 17 segmentli modeli asosida sxematik tarzda umumlashtirildi.

**Natijalar va muhokama**

**1. Qon ta’minoti turlari.** Yurakni o‘ng toj arteriya (a. coronaria dextra) va chap toj arteriya (a. coronaria sinistra) oziqlantiradi; chap toj arteriya oldingi qorinchalararo tarmoq (r. interventricularis anterior) va aylanib o‘tuvchi tarmoq (r. circumflexus) ga bo‘linadi [2]. Qon ta’minoti turi M. Shlezinger (1940) taklif etgan mezon bo‘yicha **orqa qorinchalararo tarmoq** (r. interventricularis posterior) qaysi arteriyadan boshlanishi va yurakning orqa “krest”iga (crux cordis) qaysi arteriya yetib borishiga qarab aniqlanadi [3]:

– **o‘ng toj arteriyali (o‘ng dominant) tur** — orqa qorinchalararo tarmoq o‘ng toj arteriyadan chiqadi; chap qorinchaning pastki devori va qorinchalararo to‘siqning pastki uchdan bir qismi ham o‘ng toj arteriyadan qon oladi;

– **chap toj arteriyali (chap dominant) tur** — orqa qorinchalararo tarmoq aylanib o‘tuvchi tarmoqning davomi bo‘ladi; chap qorincha deyarli butunlay chap toj arteriya hisobiga oziqlanadi, o‘ng toj arteriya esa kichik bo‘lib, asosan o‘ng qorinchani ta’minlaydi;

– **muvozanatlashgan (kodominant) tur** — pastki devor va to‘siq ikkala arteriyadan qon oladi.


© 2026 Worldly Knowledge.

*Mualliflik huquqi egasi tomonidan ushbu material Creative Commons Attribution 4.0 (CC BY 4.0) litsenziyasi asosida tarqatiladi.*

Angiografik tadqiqotlarga ko‘ra o‘ng dominant tur 70–85%, chap dominant tur taxminan 8–12%, kodominant tur esa qo‘llanilgan mezonga qarab 4–20% hollarda uchraydi [4, 5]. Masalan, 1000 nafar bemorda o‘tkazilgan KT-angiografik tadqiqotda bu ko‘rsatkichlar mos ravishda 84,9%, 11,3% va 3,8% ni tashkil etgan [5].

**2. Arteriyalar sohasi va infarkt lokalizatsiyasi.** Oldingi qorinchalararo tarmoq chap qorinchaning oldingi devori, to‘siqning oldingi uchdan ikki qismi va yurak cho‘qqisini ta’minlaydi; uning tiqilishi **oldingi, oldingi-septal va cho‘qqi** infarktiga olib keladi. Aylanib o‘tuvchi tarmoq yon devorni oziqlantiradi va **yon (lateral) hamda orqa-bazal** infarkt sababi bo‘ladi. O‘ng toj arteriya o‘ng qorincha va (o‘ng dominantlikda) chap qorinchaning **pastki (diafragmal)** devorini ta’minlaydi (1-rasm, 1-jadval).

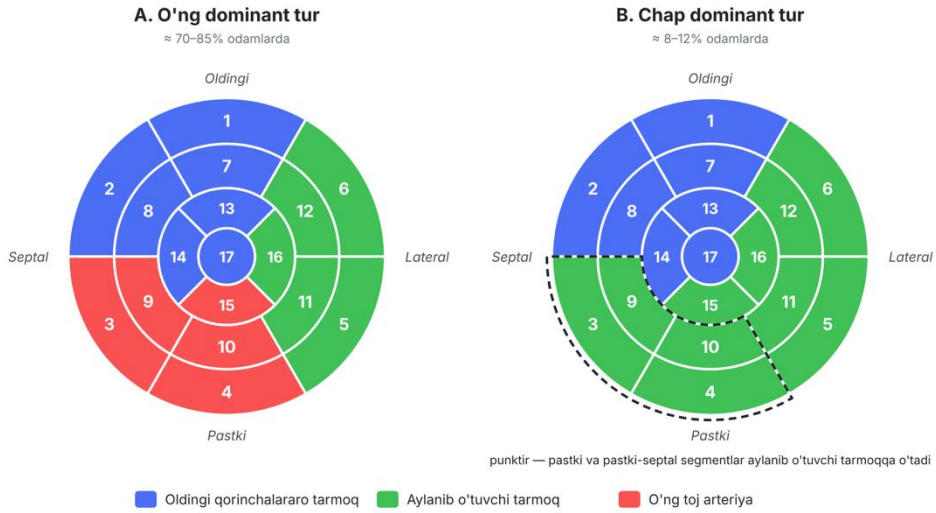


**1-rasm.** Chap qorinchaning 17 segmentli modelida toj arteriyalar sohasi: A — o‘ng dominant, B — chap dominant tur (muallif sxemasi, [4, 7] asosida; individual farqlar bo‘lishi mumkin).

Asosiy xulosa shundaki, **pastki devor infarktining shikastlanmagan arteriyasi qon ta’minoti turiga bog‘liq**: o‘ng dominantlikda bu ko‘pincha o‘ng toj arteriya, chap dominantlikda esa aylanib o‘tuvchi tarmoq bo‘ladi. Chap dominant turda aylanib o‘tuvchi tarmoq yoki chap toj arteriya ustunining tiqilishi yon, orqa va pastki devorlarni bir vaqtda qamrab olib, juda keng infarkt chaqiradi; aksincha, dominant bo‘lmagan kichik o‘ng toj arteriyaning tiqilishi chap qorinchaga deyarli ta’sir qilmay, ajratilgan o‘ng qorincha infarkti bilan kechishi mumkin. Ba’zi odamlarda oldingi qorinchalararo tarmoq yurak cho‘qqisini aylanib, pastki devorga o‘tadi (“aylanib o’tuvchi” arteriya) — bunda oldingi infarkt bilan bir vaqtda pastki tarmoqlarda ham ST ko‘tarilishi kuzatiladi.

**1-jadval. Toj arteriyalar tiqilishida infarkt lokalizatsiyasi, EKG belgilari va asoratlar [7, 8]**

| Tiqilgan arteriya | Zararlanadigan soha | ST ko‘tarilishi kuzatiladigan EKG tarmoqlari | Xarakterli asoratlar |
|---|---|---|---|


© 2026 Worldly Knowledge.

*Mualliflik huquqi egasi tomonidan ushbu material Creative Commons Attribution 4.0 (CC BY 4.0) litsenziyasi asosida tarqatiladi.*

| Tiqilgan arteriya | Zararlanadigan soha | ST ko‘tarilishi kuzatiladigan EKG tarmoqlari | Xarakterli asoratlar |
|---|---|---|---|
| **Chap toj arteriya ustuni** | Chap qorinchaning katta qismi: oldingi va yon devorlar; chap dominantlikda — pastki devor ham | aVR (± V1) da ST ko‘tarilishi + ko‘p tarmoqlarda ST pasayishi | Kardiogen shok, to‘satdan o‘lim |
| **Oldingi qorinchalararo tarmoq** | Oldingi devor, to‘siqning oldingi 2/3 qismi, cho‘qqi | V1–V4 (keng infarktda V5–V6, I, aVL) | Yurak yetishmovchiligi, cho‘qqi anevrizmasi va trombi, oyoqchalar va infranodal AV blokadalar |
| **Aylanib o‘tuvchi tarmoq** | Yon va orqa-bazal devor; chap dominantlikda — pastki devor ham | I, aVL, V5–V6; orqa infarktda V7–V9 (V1–V3 da ST pasayishi) | Standart EKG da “yashirin” kechishi, mitral yetishmovchilik |
| **O‘ng toj arteriya (o‘ng dominant tur)** | Pastki devor, to‘siqning pastki 1/3 qismi, o‘ng qorincha, sinus va AV tugunlar | II, III, aVF (III > II); o‘ng qorincha zararlanganda V4R | O‘ng qorincha infarkti, bradikardiya, AV tugun blokadasi, orqa-medial so‘rg‘ichsimon mushak yorilishi |
| **O‘ng toj arteriya (chap dominant tur)** | Asosan o‘ng qorincha | V4R; ba’zan V1 | Ajratilgan o‘ng qorincha infarkti |

**3. EKG orqali shikastlangan arteriyani aniqlash.** Pastki infarktda III tarmoqdagi ST ko‘tarilishi II tarmoqdagidan katta bo‘lishi va I tarmoqda ST pasayishi o‘ng toj arteriya tiqilishiga xos; II ≥ III bo‘lib, I, aVL, V5–V6 tarmoqlarida ham ST ko‘tarilishi esa aylanib o‘tuvchi tarmoq zararlanishini ko‘rsatadi [7, 8]. Orqa-bazal infarkt standart EKG da ko‘pincha “yashirin” bo‘lib, faqat V1–V3 dagi ST pasayishi va baland R tishchasi bilan namoyon bo‘ladi; uni V7–V9 qo‘shimcha tarmoqlari tasdiqlaydi [7].

**4. Asoratlar va qon ta’minoti turi.**

– O‘ng qorincha infarkti. O‘tkir pastki infarkt bilan og‘rigan bemorlarning qariyb yarmida dominant o‘ng toj arteriyaning proksimal tiqilishi va o‘ng qorincha ishemiyasi belgilari aniqlanadi [9]. Klinikada gipotenziya, bo‘yin venalarining bo‘rtishi va toza o‘pka maydonlari kuzatiladi; tashxis V4R tarmog‘idagi ST ko‘tarilishi bilan qo‘yiladi. Bunday bemorlarda nitratlar va diuretiklar ehtiyotkorlik bilan qo‘llanadi, chunki qorinchaning oldingi yuklamasi kamayib ketadi [8].

– Ritm va o‘tkazuvchanlik buzilishlari. AV tugun arteriyasi 80–90% hollarda o‘ng toj arteriyadan chiqadi, shuning uchun pastki infarkt ko‘pincha sinus bradikardiyasi va AV tugun darajasidagi, odatda o‘tkinchi blokada bilan kechadi. Oldingi infarktda esa Gis tutami oyoqchalarini


© 2026 Worldly Knowledge.

*Mualliflik huquqi egasi tomonidan ushbu material Creative Commons Attribution 4.0 (CC BY 4.0) litsenziyasi asosida tarqatiladi.*

oziqlantiruvchi septal tarmoqlar zararlanib, prognozi og‘ir bo‘lgan infranodal blokadalar rivojlanadi [4].

– So‘rg‘ichsimon mushak yorilishi. Oldingi-lateral so‘rg‘ichsimon mushak ikki arteriyadan, orqa-medial mushak esa ko‘pincha faqat orqa qorinchalararo tarmoqdan qon oladi. Shu sababli o‘tkir mitral yetishmovchilikka olib keluvchi mushak yorilishi pastki-orqa infarktda ancha ko‘p uchraydi [8].

**5. Prognoz.** 207 926 nafar o‘tkir koronar sindromli bemorni qamrab olgan CathPCI registri ma’lumotlariga ko‘ra, chap dominant (sozlangan nisbiy xavf 1,19; 95% IO 1,06–1,34) va kodominant (1,16; 1,01–1,34) turdagi bemorlarda kasalxona ichidagi o‘lim o‘ng dominant turga nisbatan yuqori bo‘lgan [6]. Buning anatomik izohi — chap dominantlikda bitta arteriyaga bog‘liq bo‘lgan miokard hajmining kattaligi.

**Xulosa**

1. Yurakning arterial qon bilan ta’minlanish turi orqa qorinchalararo tarmoqning kelib chiqishi bilan belgilanadi; aholining ko‘pchiligida (70–85%) o‘ng dominant tur uchraydi.

2. Qon ta’minoti turi bir xil arteriya tiqilganda ham infarktning joylashuvini va hajmini o‘zgartiradi: pastki devor infarkti o‘ng dominantlikda o‘ng toj arteriya, chap dominantlikda aylanib o‘tuvchi tarmoq zararlanishining natijasidir.

3. Dominantlik turini bilish EKG bo‘yicha shikastlangan arteriyani aniqlash, o‘ng qorincha infarkti, AV blokada va so‘rg‘ichsimon mushak yorilishi kabi asoratlarni oldindan kutish imkonini beradi; chap dominant tur o‘tkir koronar sindromda yomonroq prognoz bilan bog‘liq.

4. Toj arteriyalar anatomiyasini o‘qitishda qon ta’minoti turlarini klinik misollar — infarkt lokalizatsiyasi va EKG bilan bog‘lab tushuntirish talabalarning klinik fikrlashini shakllantirishda samarali yondashuv hisoblanadi.

## ADABIYOTLAR

1. O‘zbekiston Respublikasi Prezidenti huzuridagi Statistika agentligi ma’lumotlari: “Cardiovascular disease leads death causes in Uzbekistan’s 2024 mortality data” // Kun.uz. – 2024-yil 26-oktabr.
2. Bahodirov F. Odam anatomiyasi: darslik. – Toshkent: O‘zbekiston milliy ensiklopediyasi, 2005. – 7-bob: Yurak va aorta tarmoqlari.
3. Schlesinger M.J. Relation of anatomic pattern to pathologic conditions of the coronary arteries // Archives of Pathology. – 1940. – Vol. 30. – P. 403–415.
4. Shahoud J.S., Ambalavanan M., Tivakaran V.S. Cardiac Dominance // StatPearls [Internet]. – Treasure Island (FL): StatPearls Publishing, 2023.
5. Khan M.N., Adil M., Shabbir M., Aziz S., Hamid S. Coronary artery dominance: CT angiographic findings in 1000 patients // Pakistan Armed Forces Medical Journal. – 2015. – Vol. 65 (Suppl.).
6. Parikh N.I., Honeycutt E.F., Roe M.T. et al. Left and codominant coronary artery circulations are associated with higher in-hospital mortality among patients undergoing percutaneous coronary intervention for acute coronary syndromes: report from the NCDR CathPCI Registry // Circulation: Cardiovascular Quality and Outcomes. – 2012. – Vol. 5, №6. – P. 775–782.
7. Thygesen K., Alpert J.S., Jaffe A.S. et al. Fourth Universal Definition of Myocardial Infarction (2018) // European Heart Journal. – 2019. – Vol. 40, №3. – P. 237–269.
8. Byrne R.A., Rossello X., Coughlan J.J. et al. 2023 ESC Guidelines for the management of acute coronary syndromes // European Heart Journal. – 2023. – Vol. 44, №38. – P. 3720–3826.
9. Horan L.G., Flowers N.C. Right ventricular infarction: specific requirements of management // American Family Physician. – 1999. – Vol. 60, №6. – P. 1727–1734.


© 2026 Worldly Knowledge.

*Mualliflik huquqi egasi tomonidan ushbu material Creative Commons Attribution 4.0 (CC BY 4.0) litsenziyasi asosida tarqatiladi.*