KOMPYUTER TOMOGRAFIYASINING FIZIK PRINSIPLARI VA TIBBIYOTDAGI QO‘LLANILISHI

Bahriddinova Nilufar Farrux qizi
Abdulla Qodiriy nomidagi Jizzax davlat pedagogika universitetining o’qituvchisi.
E-mail:bahriddinovanilufar086@gmail.com
Tel:939481221

Annotatsiya

Mazkur maqolada inson nafas chiqarish havosining tarkibidagi uchuvchan organik birikmalarni aniqlash va ularning diagnostik qiymatini baholashda «sun’iy burun» texnologiyasidan foydalanish imkoniyatlari tahlil qilingan. Tadqiqot doirasida elektron burunning fizik ishlash mexanizmi, sensorlar majmuasining signal hosil qilish xususiyatlari hamda nanomateriallardan foydalanishning sezgirlik va selektivlikni oshirishdagi ahamiyati ko‘rib chiqilgan. Nafas tarkibida uchraydigan uchuvchan birikmalarning ayrim kasalliklar bilan bog‘liq metabolik jarayonlarni aks ettiruvchi potensial biomarker sifatidagi xususiyatlari yoritilgan. Shuningdek, sensorlardan olinadigan murakkab signallarni qayta ishlash va tasniflashda sun’iy intellekt hamda mashinali o‘qitish algoritmlarining imkoniyatlari tahlil qilingan. «Sun’iy burun» texnologiyasining biologik namuna olishni talab qilmaydigan, tezkor va ixcham diagnostik platforma sifatidagi istiqbollari ko‘rsatib berilgan. Mazkur yondashuv kelajakda kasalliklarni erta aniqlash va skrining jarayonlarini takomillashtirishga xizmat qilishi mumkin.

Kalit so‘zlar: sun’iy burun, elektron burun, uchuvchan organik birikmalar, ekshalatsiya havosi, biomarkerlar, tibbiy diagnostika, gaz sensorlari, nanosensorlar, nanomateriallar, sun’iy intellekt, mashinali o‘qitish.

ФИЗИЧЕСКИЕ ПРИНЦИПЫ КОМПЬЮТЕРНОЙ ТОМОГРАФИИ И ЕЁ ПРИМЕНЕНИЕ В МЕДИЦИНЕ

Аннотация

В статье рассматриваются возможности применения технологии «искусственного носа» для обнаружения летучих органических соединений в составе выдыхаемого человеком воздуха с целью использования полученной информации в медицинской диагностике. Особое внимание уделено физическим принципам функционирования электронного носа, особенностям работы сенсорных массивов и значению наноматериалов в повышении чувствительности и селективности сенсорных систем. Рассмотрена диагностическая значимость летучих соединений, способных отражать метаболические изменения, связанные с различными патологическими процессами. Отдельно проанализированы возможности применения методов искусственного интеллекта и машинного обучения для обработки и классификации сенсорных сигналов. Показана перспективность технологии «искусственного носа» как неинвазивного, быстрого и компактного диагностического подхода, который в дальнейшем может найти применение для раннего выявления заболеваний и совершенствования скрининговых исследований.

Ключевые слова: искусственный нос, электронный нос, летучие органические соединения, выдыхаемый воздух, биомаркеры, медицинская диагностика, газовые сенсоры, наносенсоры, наноматериалы, искусственный интеллект, машинное обучение.

© Ushbu material Creative Commons Attribution 4.0 International (CC BY 4.0) litsenziyasi asosida tarqatiladi.

PHYSICAL PRINCIPLES OF COMPUTED TOMOGRAPHY AND ITS APPLICATIONS IN MEDICINE

Abstract

This article examines the potential of “artificial nose” technology for detecting volatile organic compounds in human exhaled breath and assessing their diagnostic significance. The study focuses on the physical operating principles of electronic nose systems, the signal-generation characteristics of sensor arrays, and the role of nanomaterials in improving sensor sensitivity and selectivity. Particular attention is given to volatile compounds present in exhaled air that may serve as potential biomarkers reflecting metabolic processes associated with various diseases. The application of artificial intelligence and machine learning algorithms for processing and classifying complex sensor signals is also considered. The findings highlight the potential of “artificial nose” technology as a rapid, compact, and non-invasive diagnostic platform that does not require conventional biological sampling. This approach may contribute to the early detection of diseases and the improvement of screening procedures in the future.

Keywords: artificial nose, electronic nose, volatile organic compounds, exhaled breath, biomarkers, medical diagnostics, gas sensors, nanosensors, nanomaterials, artificial intelligence, machine learning.

Tibbiy diagnostikada organizmning ichki anatomik tuzilishini yuqori aniqlikda tasvirlash kasalliklarni aniqlash va davolash taktikasini belgilashda muhim ahamiyatga ega. Kompyuter tomografiyasi (KT) ana shunday imkoniyatni ta’minlovchi rentgen asosidagi tasvirlash texnologiyalaridan biridir. Oddiy rentgenografiyadan farqli ravishda KT tekshirilayotgan sohaning kesim tasvirlarini hosil qilishga imkon beradi. Natijada anatomik tuzilmalarni bir-birining ustiga tushishi kamroq bo‘lgan holda baholash mumkin. KTning fizik va texnik asoslari rentgen nurlarining modda orqali o‘tishi, ularning susayishi, detektorlar tomonidan qayd etilishi va kompyuter yordamida qayta ishlanishi bilan bog‘liq.

KTning diagnostik qiymati nafaqat tasvirning vizual ko‘rinishi, balki to‘qimalarning rentgen nurlarini susaytirish xususiyatlarini miqdoriy baholash imkoniyati bilan ham belgilanadi. Xounsfield birliklari yordamida turli to‘qimalarning nisbiy rentgen zichligini ifodalash mumkin. Bu xususiyat patologik o‘zgarishlarni aniqlash va ularni atrofdagi normal to‘qimalardan farqlashda qo‘shimcha ma’lumot beradi.

So‘nggi yillarda KT texnologiyasi detektorlar, rekonstruksiya algoritmlari va spektral tasvirlash yo‘nalishlarida rivojlanmoqda. Xususan, fotonlarni hisoblovchi KT yuqori fazoviy aniqlik, spektral ma’lumot va tasvir shovqinini kamaytirish kabi imkoniyatlari bilan zamonaviy tibbiy tasvirlashning muhim yo‘nalishlaridan biriga aylanmoqda.

Kompyuter tomografiyasining fizik prinsiplarini o‘rganish, rentgen nurlarining biologik to‘qimalar bilan o‘zaro ta’sirini tahlil qilish, KT tasvirining shakllanish mexanizmini yoritish hamda ushbu texnologiyaning zamonaviy tibbiyotdagi diagnostik va davolashni rejalashtirish imkoniyatlarini ko‘rib chiqish.

Tadqiqotda kompyuter tomografiyasining fizik asoslari va klinik qo‘llanilishiga oid ilmiy adabiyotlar, tibbiy fizika bo‘yicha ilmiy sharhlar hamda zamonaviy KT texnologiyalariga bag‘ishlangan tadqiqotlar tahlil qilindi. Ma’lumotlarni o‘rganishda nazariy tahlil, taqqoslash, umumlashtirish va fizik jarayonlarni tizimlashtirish usullaridan foydalanildi.KT tasvirining shakllanishi rentgen nurlanishining to‘qimalarda susayishi, detektor signallarining qayd qilinishi va proyeksion ma’lumotlarning rekonstruksiya qilinishi nuqtayi nazaridan ko‘rib chiqildi. Tasvir sifatiga ta’sir qiluvchi asosiy fizik

© Ushbu material Creative Commons Attribution 4.0 International (CC BY 4.0) litsenziyasi asosida tarqatiladi.

parametrlar, jumladan, nurlanish energiyasi, detektor xususiyatlari, rekonstruksiya usullari va shovqin darajasi tahlil qilindi.

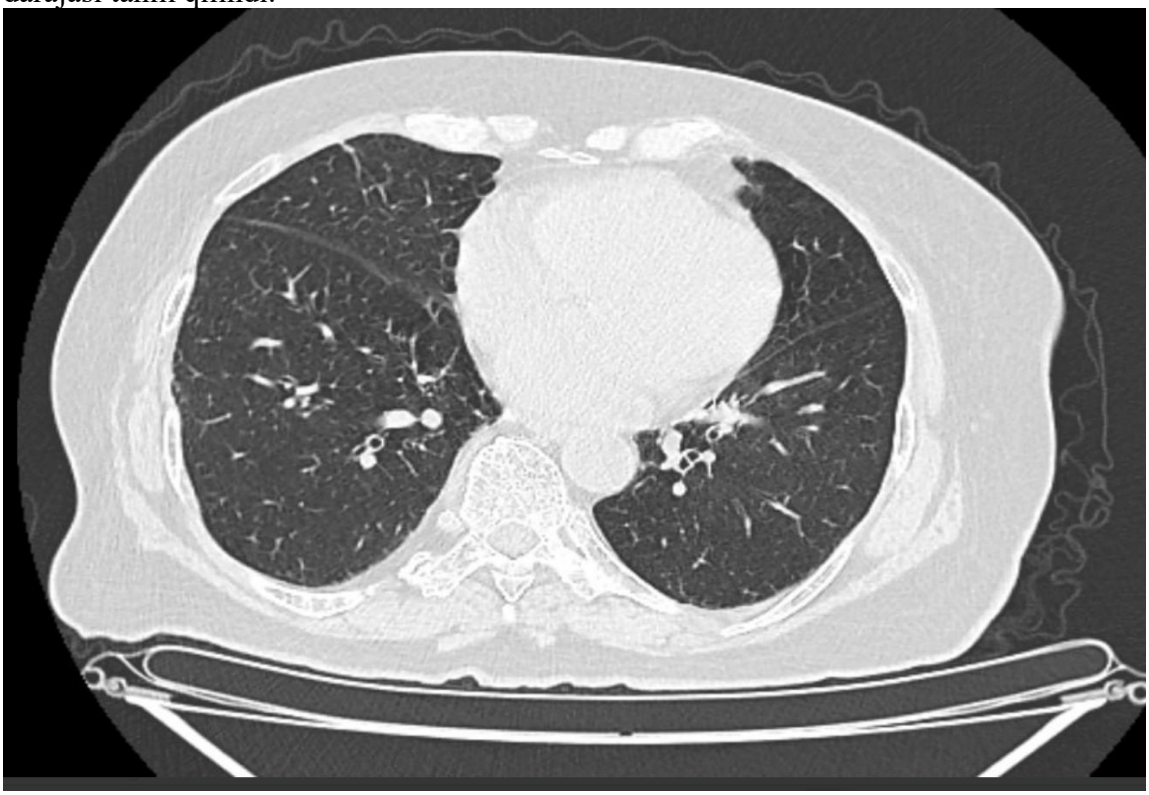

Ko‘krak qafasining kompyuter tomografiyasi (KT) aksial kesimi ko‘rsatilgan. Bu "o‘pka oynasi" (lung window) rejimida olingan tasvir bo‘lib, u o‘pka parenximasi, nafas yo‘llari va qon tomirlarini tahlil qilish uchun mo‘ljallangan.

• Ushbu tasvir "O‘pka oynasi" (Lung window) rejimida olingan. Bu rejimda havo va o‘simta to‘qimasi orasidagi kontrast maksimal darajaga ko‘tariladi, chunki ular zichlik farqi juda yuqori bo‘ladi. Havo: Rasmda qora rangda ko‘rinadi. Zichligi taxminan -1000HU.

• O‘pka parenximasi: Geterogen, past zichlikdagi muhit bo‘lib, asosan qora fonda nozik och kulrang chiziqlar (qon tomirlar, bronxlar) ko‘rinishida namoyon bo‘ladi. Zichligi taxminan -600 dan -850 HU gacha.

• Yumshoq to‘qimalar (o‘simta): Kulrang yoki oqish rangda ko‘rinadi. Zichligi 20 dan 50 HU gacha (suv zichligiga yaqin, 0 HU).

• Suyak: Juda yorqin oq rangda ko‘rinadi. Zichligi 400 dan 1000 HU gacha (ko‘proq suyak turiga bog‘liq, qobiqli yoki g‘ovak).

Rasmda o‘pka segmentlari va bronxial daraxtning tarmoqlanishi millimetrik aniqlikda namoyon bo‘ladi:

• O‘simta yoki zichlashish: O‘pka oynasi rejimida o‘simta yoki zichlashish (konsolidatsiya) qora o‘pka fonida och kulrang yoki oqish nuqta (tugun) sifatida ajralib turadi. Bu o‘simta chegarasini (GTV) belgilashda hal qiluvchi ahamiyatga ega.

• Plevral pardalar: O‘pkaning chekka qismi va ko‘krak devori orasidagi "chegara". Tasvirda plevra pardalarining silliqligi va bir xilligi nazorat qilinadi. Plevra pardalarining mahalliy qalinlashishi yoki o‘simtaning unga invaziyasi radioterapiya rejasini o‘zgartirishni talab qiladi.

© Ushbu material Creative Commons Attribution 4.0 International (CC BY 4.0) litsenziyasi asosida tarqatiladi.

• Ko‘ks oralig‘i (Mediastinum): Tasvirning o‘rta qismidagi yorqinroq soha. Unda yurak, yirik qon tomirlar va orqa miya joylashgan. Ularning ichki tuzilishi bu rejimda yaxshi ko‘rinmaydi, lekin ularning joylashuvi nurlanish rejasida nishon to‘qimasi atrofidagi cheklashlarni belgilash uchun zarur.

Tasvirlarni ko‘rish faqat diagnostik diagnostikvizuallashtirish bilan cheklanmaydi:

• Segmentatsiya (Konturlash): KT tasviri yordamida nishon hajmining (GTV, CTV, PTV) va sog‘lom to‘qimalarning (OAR - Organs at Risk) chegaralari millimetrik aniqlikda chiziladi. Tasvirdagi kontrast darajasi nishonni sog‘lom to‘qimalardan ajratish imkonini beradi.

• Dozimetrik rejalashtirish: KT tasviridagi har bir voksel elektron zichlikni aniqlab, nurlanish dastasining o‘pka ichidagi tarqalishini matematik modellashtirish imkonini beradi.

Tahlil natijalari kompyuter tomografiyasining fizik imkoniyatlari uning yuqori diagnostik informativligini ta’minlovchi asosiy omillardan biri ekanligini ko‘rsatadi. KT qurilmasida rentgen trubkasi va detektorlar tizimi birgalikda ishlaydi. Rentgen trubkasidan hosil bo‘lgan nurlanish bemor tanasi orqali o‘tganda turli to‘qimalarda turlicha darajada susayadi. Detektorlar ushbu o‘zgarishlarni qayd qilib, kompyuter tizimiga uzatadi. To‘qimalarning zichligi va atom tarkibi o‘rtasidagi farq rentgen nurlanishining susayish darajasiga ta’sir qiladi. Shu sababli suyak, yumshoq to‘qima, yog‘ va havo saqlovchi strukturalar KT tasvirida turlicha ko‘rinadi. Zamonaviy KT tizimlarida ushbu farqlarni miqdoriy ifodalash uchun Xounsfield birliklaridan foydalaniladi. KT tasvirining yakuniy ko‘rinishi detektorlardan olingan xom ma’lumotlarni qayta ishlash natijasida hosil bo‘ladi. Rekonstruksiya jarayonida turli matematik algoritmlardan foydalanish mumkin. Iterativ rekonstruksiya va yangi avlod tasvirni qayta ishlash usullari tasvirdagi shovqinni kamaytirish va diagnostik sifatni saqlab qolgan holda radiatsion yuklamani optimallashtirish imkoniyatlarini kengaytirmoqda.KTning klinik ahamiyati turli anatomik sohalarni tekshirishda namoyon bo‘ladi. Bosh miya tekshiruvlarida travmatik shikastlanishlar va ayrim patologik jarayonlarni aniqlash, ko‘krak qafasi KTsida o‘pka va mediastinal tuzilmalarni baholash, travmatologiyada murakkab suyak sinishlarini tahlil qilish mumkin. Onkologiyada esa KT o‘smaning anatomik joylashuvini aniqlash, kasallik tarqalishini baholash va davolash jarayonini rejalashtirishda muhim ma’lumot beradi.

Radioterapiyada KT alohida ahamiyatga ega. KT tasvirlari yordamida nurlantiriladigan nishon hajmi va atrofdagi sog‘lom organlarning joylashuvi aniqlanadi. To‘qimalarning elektron zichligi haqidagi ma’lumotlar doza hisoblash tizimlarida qo‘llanilib, nurlanish maydonlarini rejalashtirishga yordam beradi.

KTning asosiy afzalliklari

• yuqori fazoviy aniqlik;
• anatomik tuzilmalarni qatlamma-qatlam tasvirlash;
• uch o‘lchamli rekonstruksiya imkoniyati;
• suyak va yumshoq to‘qimalarni baholash;
• kontrast moddalar yordamida qon tomirlarni tekshirish;
• onkologik jarayonlarni baholash;
• radioterapiyada davolash rejasini tuzish;
• zamonaviy spektral KT yordamida qo‘shimcha fizik ma’lumot olish.

Kompyuter tomografiyasi rentgen nurlarining modda bilan fizik o‘zaro ta’siri, nurlanishning to‘qimalarda susayishi, detektorlar orqali ma’lumotlarni qayd etish va matematik rekonstruksiya jarayonlariga asoslangan murakkab tibbiy tasvirlash texnologiyasidir. Ushbu fizik jarayonlarning birgalikdagi ishlashi inson organizmining ichki tuzilishini yuqori aniqlikda tasvirlash imkonini beradi.KTning muhim xususiyatlaridan biri to‘qimalarning rentgen nurlarini susaytirish darajasini miqdoriy baholash imkoniyatidir. Xounsfield birliklari orqali olingan ma’lumotlar turli anatomik

© Ushbu material Creative Commons Attribution 4.0 International (CC BY 4.0) litsenziyasi asosida tarqatiladi.

strukturalarni farqlash va patologik o‘zgarishlarni baholashda qo‘llaniladi.Tibbiyot amaliyotida KT nevrologiya, pulmonologiya, travmatologiya, onkologiya, angiologiya va boshqa yo‘nalishlarda keng qo‘llanadi. Bundan tashqari, KT ma’lumotlari radioterapiyada nishon hajmini aniqlash va doza taqsimotini rejalashtirish uchun ham muhim ahamiyatga ega.Texnologiyaning rivojlanishi bilan ikki energiyali va fotonlarni hisoblovchi KT kabi yangi yo‘nalishlar shakllanmoqda. Ular yuqori fazoviy aniqlik, spektral ma’lumot va materiallarni farqlash imkoniyatlarini kengaytirishi mumkin. Shu bilan birga, ionlashtiruvchi nurlanishdan foydalanish sababli radiatsion xavfsizlik va doza optimallashtirish masalalari doimo nazoratda bo‘lishi kerak.

Foydalanilgan adabiyotlar

1. Seeram E. Computed Tomography: A Technical Review. Radiologic Technology. PubMed maqolasi
2. Hsieh J. Computed Tomography: Principles, Design, Artifacts, and Recent Advances. SPIE Press.
3. Kalender W.A. Computed Tomography: Fundamentals, System Technology, Image Quality, Applications. Publicis Publishing.
4. Goldman L.W. Principles of CT: Radiation Dose and Image Quality. Journal of Nuclear Medicine Technology.
5. CT Instrumentation and Physics. StatPearls, NCBI Bookshelf. NCBI Bookshelf
6. Wu Y., Ye Z., Chen J., Deng L., Song B. Photon Counting CT: Technical Principles, Clinical Applications, and Future Prospects. Academic Radiology. 2023.
7. Stein T. et al. Photon-Counting Computed Tomography – Basic Principles, Potential Benefits, and Initial Clinical Experience. 2023.
8. A comprehensive review on photon-counting computed tomography: Principles, technical hurdles and analysis of clinical applications. 2023.
9. Spectral Photon-Counting Computed Tomography: A Review on Technical Principles and Clinical Applications. Diagnostics.
10. CT Dosimetry: What Has Been Achieved and What Remains to Be Done. Investigative Radiology. 2020.

© Ushbu material Creative Commons Attribution 4.0 International (CC BY 4.0) litsenziyasi asosida tarqatiladi.