XIRURGIK KASALLIKLAR DIAGNOSTIKASIDA ZAMONAVIY LABORATOR VA INSTRUMENTAL TEKSHIRUV USULLARINING KOMPLEKS QO'LLANILISHI

Rabbimova Bahora Rahim qizi
Navoiy davlat universiteti Tibbiyot fakulteti talabasi
G'aybullayev Javohir G'afurovich
Navoiy davlat universiteti Tibbiyot fakulteti Umumiy tibbiy fanlar kafedrasi mudiri
https://doi.org/10.5281/zenodo.24351939

ANNOTATSIYA

Mazkur maqolada xirurgik kasalliklar diagnostikasida zamonaviy laborator va instrumental tekshiruv usullarining kompleks qo'llanilishi masalalari tahlil qilingan. Tadqiqotning dolzarbligi shundan iboratki, xirurgik patologiyalarni erta aniqlash va differensial diagnostika qilish bemorlarning hayoti va operatsiyadan keyingi natijalarga bevosita ta'sir ko'rsatadi. Maqolada laborator tekshiruvlarning asosiy turlari – umumiy qon tahlili, C-reaktiv oqsil, biokimyoviy ko'rsatkichlar, koagulogramma va o'simta markerlari – hamda instrumental usullar – ultratovush tekshiruvi, kompyuter tomografiyasi, magnit-rezonans tomografiyasi, endoskopik usullar va intraoperatsion vizualizatsiya texnologiyalari ko'rib chiqilgan. Ilmiy adabiyotlar tahlili shuni ko'rsatadiki, birgina diagnostika usuliga tayanish xatolik darajasini oshiradi, kompleks yondashuv esa sezgirlik va spesifiklikni sezilarli darajada yaxshilaydi. Ayniqsa, o'tkir qorin sindromi, o'tkir pankreatit, o't yo'llari patologiyalari va onkologik jarrohlikda ko'p bosqichli diagnostika algoritmlarining samaradorligi yorqin namoyon bo'ladi. Zamonaviy intraoperatsion texnologiyalar – konfokal lazer endomikroskopiyasi, stimulyatsiyalangan Raman gistologiyasi va intraoperatsion ultratovush – jarrohlik paytida real vaqt rejimida qaror qabul qilish imkoniyatlarini kengaytirmoqda. Maqolada ushbu usullarning klinik amaliyotdagi o'rni, cheklovlari va istiqbollari tanqidiy baholangan.

Kalit so'zlar: xirurgik diagnostika, laborator tekshiruv, instrumental vizualizatsiya, kompleks yondashuv, intraoperatsion diagnostika, o'tkir qorin sindromi

KIRISH

Xirurgik kasalliklar diagnostikasi tibbiyotning eng murakkab va mas'uliyatli sohalaridan biridir. Jarrohlik aralashuv zarurati tug'iladigan holatlarning aksariyati shoshilinch xarakterga ega bo'lib, qaror qabul qilish uchun vaqt cheklangan sharoitda amalga oshiriladi. Shu sababli diagnostika jarayonining aniqligi, tezligi va ishonchliligi bevosita bemor natijalarini belgilaydi. So'nggi o'n yillikda laborator texnologiyalar va vizualizatsiya usullaridagi jadal taraqqiyot xirurgik diagnostika paradigmasini tubdan o'zgartirdi.

An'anaviy yondashuvda xirurg ko'pincha klinik belgilar va cheklangan laborator ma'lumotlarga tayanib qaror qabul qilgan bo'lsa, bugungi kunda bir necha o'nlab laborator parametrlar va yuqori aniqlikdagi tasvir usullari bir vaqtning o'zida qo'llanilmoqda. Biroq, bu imkoniyatlarning ko'payishi o'z-o'zidan diagnostika sifatining oshishini kafolatlamaydi. Aksincha, tekshiruvlar orasidagi nomuvofiqlik, ortiqcha tekshiruvlar va natijalarni noto'g'ri talqin qilish xatolik manbalariga aylanishi mumkin. Shu bois zamonaviy adabiyotlarda kompleks yondashuv – laborator va instrumental usullarning oqilona uyg'unligi – alohida ta'kidlanmoqda .

© Ushbu material Creative Commons Attribution 4.0 International (CC BY 4.0) litsenziyasi asosida tarqatiladi.

O‘zbekiston sharoitida ham xirurgik xizmat ko‘rsatish tizimida diagnostika imkoniyatlari kengaymoqda, ammo resurslardan samarali foydalanish va tekshiruvlar ketma-ketligini optimallashtirish masalalari dolzarbligicha qolmoqda. Mazkur maqolaning maqsadi xirurgik kasalliklar diagnostikasida zamonaviy laborator va instrumental tekshiruv usullarining kompleks qo‘llanilishi bo‘yicha mavjud ilmiy dalillarni tizimli tahlil qilish va amaliyot uchun asoslangan tavsiyalar ishlab chiqishdan iborat.

ADABIYOTLAR TAHLILI

Laborator diagnostikaning zamonaviy imkoniyatlari - Xirurgik kasalliklarda laborator tekshiruvlarning roli ikki asosiy yo‘nalishda namoyon bo‘ladi: birinchidan, patologik jarayonning mavjudligini tasdiqlash yoki inkor etish, ikkinchidan, jarayonning og‘irligi, tarqalishi va asoratlar ehtimolini baholash. Umumiy qon tahlili hanuzgab asosiy skrining tekshiruvi bo‘lib qolmoqda, ammo uning diagnostik qimmati kasallikka qarab sezilarli farq qiladi. Masalan, o‘tkir appenditsitda leykotsitoz bemorlarning 80–90 foizida kuzatiladi, ammo bu ko‘rsatkichning o‘zi yetarli darajada spesifik emas .

C-reaktiv oqsil (CRP) xirurgik infeksiyalar va yallig‘lanish jarayonlarining eng sezgir markerlaridan biri sifatida keng qo‘llanilmoqda. O‘tkir appenditsitda CRP ning 10 mg/l dan yuqori bo‘lishi, ayniqsa leykotsitoz bilan birgalikda, diagnostik ahamiyatga ega . Biroq, CRP ning ko‘tarilishi har doim ham bakterial infeksiyani ko‘rsatmaydi va uning darajasi jarayonning bosqichiga bog‘liq ravishda o‘zgaradi. Shuning uchun CRP ni izolyatsiya qilingan holda emas, balki klinik ma’lumotlar va boshqa laborator ko‘rsatkichlar bilan birgalikda talqin qilish zarur.

Biokimyoviy tekshiruvlar ichida jigar fermentlari, amylaza va lipaza darajalari o‘t yo‘llari va oshqozon osti bezi patologiyalarida hal qiluvchi ahamiyatga ega. O‘tkir pankreatitda lipaza darajasining uch baravardan ortiq oshishi diagnostik mezon sifatida qabul qilingan . Shu bilan birga, fermentlar darajasi kasallikning og‘irligini har doim ham aks ettirmaydi, shuning uchun vizualizatsiya usullari bilan birgalikda baholash talab etiladi.

Koagulogramma xirurgik bemorlarni tayyorlashda muhim o‘rin tutadi. Tadqiqotlar shuni ko‘rsatadiki, koagulogramma yordamida bemorlarning taxminan 18 foizida yashirin gemostaz buzilishlari aniqlangan va bu operatsiyadan keyingi tromboz holatlarining oldini olishga yordam bergan . Bu natija laborator skriningning faqat diagnostik emas, balki profilaktik ahamiyatini ham ta’kidlaydi.

O‘simta markerlari, xususan CA 19-9 va KREA, oshqozon osti bezi va yo‘g‘on ichak kasalliklarida qo‘llaniladi, ammo ularning skrining maqsadlarida qo‘llanilishi cheklangan. Ular asosan tashxis qo‘yilgan holatlarda kasallikning dinamikasini kuzatish va qaytalanishni aniqlash uchun qimmatlidir.

Instrumental vizualizatsiya usullarining diagnostik samaradorligi - Ultratovush tekshiruvi (UTT) xirurgik diagnostikada eng qulay va keng tarqalgan vizualizatsiya usuli hisoblanadi. Uning afzalliklari – tezkorlik, nurlanishning yo‘qligi, bemor yonida o‘tkazish imkoniyati va past xarajat. O‘t pufagi va o‘t yo‘llari patologiyalarida UTT ning sezgirligi 92 foizga yetadi . O‘tkir appenditsitda UTT, ayniqsa bolalar va homilador ayollarda, birinchi tanlov usuli sifatida tavsiya etiladi . Shu bilan birga, UTT ning cheklovlari ham mavjud: natijalar operatorning tajribasiga bog‘liq, semiz bemorlarda va ichak gazlari ko‘p bo‘lganda tasvir sifati pasayadi. Kompyuter tomografiyasi (KT) xirurgik patologiyalarning ko‘pchiligida eng yuqori diagnostik aniqlikni ta’minlaydi. O‘tkir qorin sindromida KT 89 foiz holatda aniq tashxis qo‘yishga yordam bergan . O‘tkir divertikulitda kontrastli KT asoratlarni (abssess, perforatsiya) aniqlashda oltin standart hisoblanadi . Kontrastli KT ning sezgirligi ayrim holatlarda 95 foizga, spesifikligi 93 foizga yetadi . Biroq, KT nurlanish dozasining yuqoriligi va kontrast moddalarga allergik reaksiyalar ehtimoli uning keng qo‘llanilishini cheklaydi, ayniqsa yosh bemorlar va homilador ayollarda. Magnit-rezonans tomografiyasi (MRT) yumshoq to‘qimalarni yuqori kontrastda vizualizatsiya

© Ushbu material Creative Commons Attribution 4.0 International (CC BY 4.0) litsenziyasi asosida tarqatiladi.

qilish imkoniyati tufayli o‘t yo‘llari, jigar va boshqa parenximatoz organlar patologiyalarida alohida o‘rin tutadi. Homiladorlik davrida o‘tkir appenditsitda UTT natijalari noaniq bo‘lganda MRT tavsiya etiladi . Shu bilan birga, MRT ning qimmatligi, tekshiruv davomiyligi va har doim ham mavjud emasligi uning shoshilinch diagnostikada qo‘llanilishini cheklaydi.

Endoskopik usullar – ezofagogastroduodenoskopiya, kolonoskopiya, endoskopik ultratovush – oshqozon-ichak trakti patologiyalarida to‘g‘ridan-to‘g‘ri vizualizatsiya va biopsiya imkoniyatini beradi. Endoskopiya oshqozon-ichak kasalliklarida 87 foiz holatda patologiyani aniqlash imkonini bergan . Endoskopik ultratovush oshqozon osti bezi va o‘t yo‘llari kasalliklarida qo‘shimcha diagnostik qimmatga ega, ammo uning qo‘llanilishi maxsus jihozlar va tajribali mutaxassislarni talab qiladi.

Intraoperatsion diagnostika texnologiyalarining rivojlanishi - Jarrohlik paytida real vaqt rejimida diagnostika qilish imkoniyati xirurgik amaliyotda inqilobiy o‘zgarishlar yaratmoqda. Konfokal lazer endomikroskopiyasi (CLE) miya o‘smalari jarrohligida qo‘llanilib, o‘simta va normal to‘qima o‘rtasidagi chegarani real vaqtda aniqlash imkonini bermoqda. Tadqiqot natijalariga ko‘ra, CLE standart jarrohlik ish jarayoniga sezilarli o‘zgartirishlar kiritmasdan integratsiya qilinishi mumkin .

Stimulyatsiyalangan Raman gistologiyasi (SRH) boshqa istiqbolli yo‘nalish bo‘lib, to‘qimalarni bo‘yashsiz, tez (4–7 daqiqa) va yuqori aniqlikda tahlil qilish imkonini beradi. Prostat bezini robot-yordamida olib tashlashda SRH ning sun’iy intellekt bilan kombinatsiyasi operatsiya chegaralarini baholashda 1,0 sezgirlik va 0,93 spesifiklik ko‘rsatgan . Bu texnologiya an’anaviy frozen-section tekshiruvining vaqt cheklovlarini bartaraf etish potentsialiga ega.

Intraoperatsion ultratovush o‘pka jarrohligida ham qo‘llanila boshlangan. Torakoskopik rezektsiya paytida o‘pka ichidagi tugunlarni aniqlash uchun ultratovush qo‘llanilgan va bu palyatsiya imkoni bo‘lmagan minimal invaziv sharoitda aniq lokalizatsiya imkonini bergan .

Kompleks yondashuvning dalillari - Bir necha tadqiqotlar kompleks diagnostika yondashuvining afzalliklarini miqdoriy jihatdan tasdiqlaydi. Oshqozon-ichak kasalliklarida endoskopiya va KT ning kombinatsiyasi asossiz jarrohlik aralashuvlar chastotasini 20 foizga kamaytirgan . Laborator va instrumental tekshiruvlarni optimallashtirish asosida davolashni tuzatish asoratlar chastotasini 22 foizdan 12 foizga tushirgan . Bu ma’lumotlar kompleks yondashuvning nafaqat diagnostik aniqlikka, balki bemor natijalariga bevosita ta’sirini ko‘rsatadi.

Shu bilan birga, kompleks yondashuvning salbiy tomonlari ham mavjud: tekshiruvlar sonining ko‘payishi vaqt va xarajatlarni oshiradi, natijalar orasidagi nomuvofiqlik klinik qaror qabul qilishni murakkablashtirishi mumkin. Shu sababli optimal diagnostika algoritmini ishlab chiqishda tekshiruvlarning diagnostik qimmati, invazivligi, xarajati va vaqt omillarini hisobga olish zarur.

MUHOKAMA

Laborator va instrumental ma’lumotlar integratsiyasining metodologik masalalari

Xirurgik diagnostikada laborator va instrumental tekshiruvlar odatda alohida-alohida baholanadi, ammo ularning haqiqiy diagnostik qimmati aynan integratsiyada namoyon bo‘ladi. Masalan, o‘tkir appenditsitda leykotsitoz va CRP ko‘tarilishi UTT yoki KT natijalari bilan birgalikda talqin qilinganda diagnostik aniqlik sezilarli oshadi. Biroq, bu integratsiyaning metodologik asoslari yetarli darajada ishlab chiqilmagan. Qaysi laborator ko‘rsatkichlar qaysi vizualizatsiya usullari bilan qanday kombinatsiyada eng yuqori qimmatga ega ekanligi haqidagi savol ko‘p hollarda empirik tarzda hal qilinadi.

Yana bir muhim masala – tekshiruvlar ketma-ketligi. Shoshilinch xirurgiyada vaqt cheklangan sharoitda qaysi tekshiruvni birinchi o‘tkazish kerakligi klinik holatga bog‘liq. O‘tkir qorin sindromida UTT ko‘pincha birinchi tanlov bo‘ladi, ammo uning natijasi noaniq bo‘lganda KT ga o‘tish tavsiya

© Ushbu material Creative Commons Attribution 4.0 International (CC BY 4.0) litsenziyasi asosida tarqatiladi.

etiladi . Bu yondashuv resurslarni tejash va vaqtni optimallashtirish nuqtai nazaridan oqilona, ammo har bir bosqichning diagnostik rentabelligi hali to'liq o'rganilmagan.

Laborator ko'rsatkichlarning dinamikasi ham muhim diagnostik ahamiyatga ega. Statik o'lchovlar bilan bir qatorda, vaqt o'tishi bilan ko'rsatkichlarning o'zgarishi (masalan, CRP ning 24 soat ichida oshishi) jarayonning rivojlanishini baholashda qo'shimcha ma'lumot beradi. Biroq, amaliyotda bu imkoniyat ko'pincha e'tibordan chetda qoladi.

Yangi texnologiyalarning klinik amaliyotga integratsiyasi - Intraoperatsion vizualizatsiya texnologiyalari – CLE, SRH, intraoperatsion ultratovush – xirurgning operatsiya paytida qaror qabul qilish qobiliyatini sezilarli kengaytiradi. CLE miya o'smalari jarrohligida o'simta chegaralarini aniqlashda qo'llanilib, qo'shimcha vaqt talab qilmasligi va ish jarayonini buzmasligi ko'rsatilgan . SRH prostatektomiyada operatsiya chegaralarini baholashda an'anaviy frozen-section usuliga muqobil bo'lish potentsialiga ega, chunki u tezroq natija beradi va to'qimani buzmaydi . Biroq, bu texnologiyalarning keng qo'llanilishi bir qator to'siqlarga duch kelmoqda. Birinchidan, uskunalarning yuqori narxi ko'p markazlar uchun mavjud emas. Ikkinchidan, natijalarni talqin qilish uchun maxsus tayyorgarlik talab etiladi – SRH bo'yicha tadqiqotda patologlar o'rtasidagi kelishuv darajasi past bo'lgan, bu standartlashtirilgan o'quv dasturlari zarurligini ko'rsatadi . Uchinchidan, bu texnologiyalarning uzoq muddatli klinik natijalarga ta'siri hali keng ko'lamli tadqiqotlarda tasdiqlanmagan. O'zbekiston sharoitida intraoperatsion vizualizatsiya texnologiyalarini joriy etish ayniqsa murakkab, chunki resurslar cheklangan. Shu bois bosqichma-bosqich yondashuv – avval mavjud usullardan (intraoperatsion ultratovush) maksimal foydalanish, so'ngra yangi texnologiyalarni tanlab joriy etish – maqsadga muvofiq ko'rinadi.

Diagnostika algoritmlarini standartlashtirish zarurati - Turli tadqiqotlar va klinik tavsiyalar o'rtasidagi nomuvofiqliklar diagnostika algoritmlarini standartlashtirish zaruratini ko'rsatadi. Masalan, o'tkir appenditsitda ba'zi qo'llanmalar UTT ni birinchi tanlov deb belgilasa, boshqalari KT ni afzal ko'radi . Bu farqlar mahalliy sharoitlar, resurslar va mutaxassislar tajribasi bilan bog'liq bo'lishi mumkin, ammo baribir ma'lum bir minimal standart talab qilinadi. Standartlashtirishning muhim elementi – klinik qaror qabul qilish qoidalarini ishlab chiqish. Alvarado shkalasi kabi baholash tizimlari appenditsitda xirurgni tekshiruvlar hajmini aniqlashda yo'naltiradi. Shu kabi yondashuvlar boshqa xirurgik patologiyalar uchun ham ishlab chiqilishi mumkin. Bu nafaqat diagnostika sifatini oshiradi, balki ortiqcha tekshiruvlarning oldini oladi va resurslarni tejaydi. Yana bir muhim jihat – laborator va instrumental natijalarni yagona klinik tasavvurga integratsiya qilish ko'nikmasi. Bu ko'nikma tibbiy ta'lim tizimida yetarli darajada shakllantirilmaydi. Ko'pincha talabalar alohida fanlar doirasida laborator ko'rsatkichlar yoki tasvir talqinini o'rganadilar, ammo ularni birgalikda qanday ishlatishni o'zlashtirmaydilar. Shu bois tibbiy ta'limda integratsiyalashgan diagnostika yondashuvlariga ko'proq e'tibor qaratish zarur.

Iqtisodiy va tashkiliy jihatlar

Kompleks diagnostika yondashuvi qo'shimcha xarajatlarni talab qiladi, ammo bu xarajatlar uzoq muddatda o'zini oqlashi mumkin. Aniqroq va erta tashxis asossiz jarrohlik aralashuvlarni kamaytiradi, kasalxonada yotish muddatini qisqartiradi va asoratlarni davolash xarajatlarini tejaydi. Tadqiqotlar shuni ko'rsatadiki, zamonaviy diagnostika usullari qo'llanilgan bemorlarda kasalxonada yotish muddati 8 kunni tashkil etgan, cheklangan diagnostika sharoitida bu ko'rsatkich 11 kun bo'lgan . Biroq, resurslar cheklangan sharoitda har bir tekshiruvning iqtisodiy samaradorligini baholash muhim. Qimmat tekshiruvlarni hamma bemorga qo'llash o'rniga, klinik ehtimollik darajasiga qarab tanlab qo'llash maqsadga muvofiq. Masalan, past klinik ehtimollikda UTT yetarli bo'lishi mumkin, yuqori ehtimollikda esa KT ga to'g'ridan-to'g'ri o'tish vaqtni tejaydi. Tashkiliy jihatdan, laborator va instrumental xizmatlar

© Ushbu material Creative Commons Attribution 4.0 International (CC BY 4.0) litsenziyasi asosida tarqatiladi.

o'rtasidagi koordinatsiyani yaxshilash zarur. Ko'pincha bu xizmatlar alohida bo'limlar sifatida ishlaydi va natijalarni birlashtirish bemor uchun qiyinchilik tug'diradi. Yagona diagnostika markazlari yoki integratsiyalashgan axborot tizimlari bu muammoni hal qilishga yordam beradi.

NATIJALAR

Mazkur tadqiqot doirasida ilmiy adabiyotlarning tizimli tahlili quyidagi asosiy natijalarni aniqladi.

Birinchi natija – laborator ko'rsatkichlarning diagnostik ahamiyati kasallik turiga qarab sezilarli farq qiladi. O'tkir appenditsitda leykotsitoz va CRP ning birgalikda baholanishi diagnostik aniqlikni oshiradi, ammo bu ko'rsatkichlarning o'zi vizualizatsiya usullarini to'liq almashtira olmaydi . O'tkir pankreatitda lipaza darajasi diagnostik mezon sifatida qabul qilingan, ammo kasallik og'irligini baholash uchun KT ma'lumotlari zarur . Koagulogramma operatsiyadan oldingi tayyorgarlikda gemostaz buzilishlarini aniqlashda muhim rol o'ynaydi .

Ikkinchi natija – instrumental usullar orasida KT eng yuqori diagnostik aniqlikni ta'minlaydi, ammo UTT va MRT muayyan sharoitlarda afzalroq. O'tkir qorin sindromida KT 89 foiz holatda aniq tashxis qo'yishga yordam bergan . O't yo'llari patologiyalarida UTT ning sezgirligi 92 foizni tashkil etgan . Homiladorlik va bolalar yoshida UTT va MRT nurlanish xavfi tufayli birinchi tanlov hisoblanadi .

Uchinchi natija – intraoperatsion vizualizatsiya texnologiyalari jarrohlik paytida qaror qabul qilishni sezilarli yaxshilaydi. CLE miya o'smalari jarrohligida ish jarayonini buzmasdan integratsiya qilinishi mumkinligi ko'rsatilgan . SRH prostatektomiyada operatsiya chegaralarini baholashda yuqori sezgirlik va spesifiklik ko'rsatgan . Intraoperatsion ultratovush o'pka tugunlarini minimal invaziv sharoitda aniqlash imkonini bergan .

To'rtinchi natija – kompleks yondashuv bemor natijalarini yaxshilaydi. Endoskopiya va KT kombinatsiyasi asossiz jarrohlik aralashuvlarni 20 foizga kamaytirgan . Laborator ma'lumotlarga asoslangan davolash tuzatish asoratlar chastotasini 22 foizdan 12 foizga tushirgan . Zamonaviy diagnostika usullari qo'llanilgan bemorlarda kasalxonada yotish muddati qisqargan .

© Ushbu material Creative Commons Attribution 4.0 International (CC BY 4.0) litsenziyasi asosida tarqatiladi.

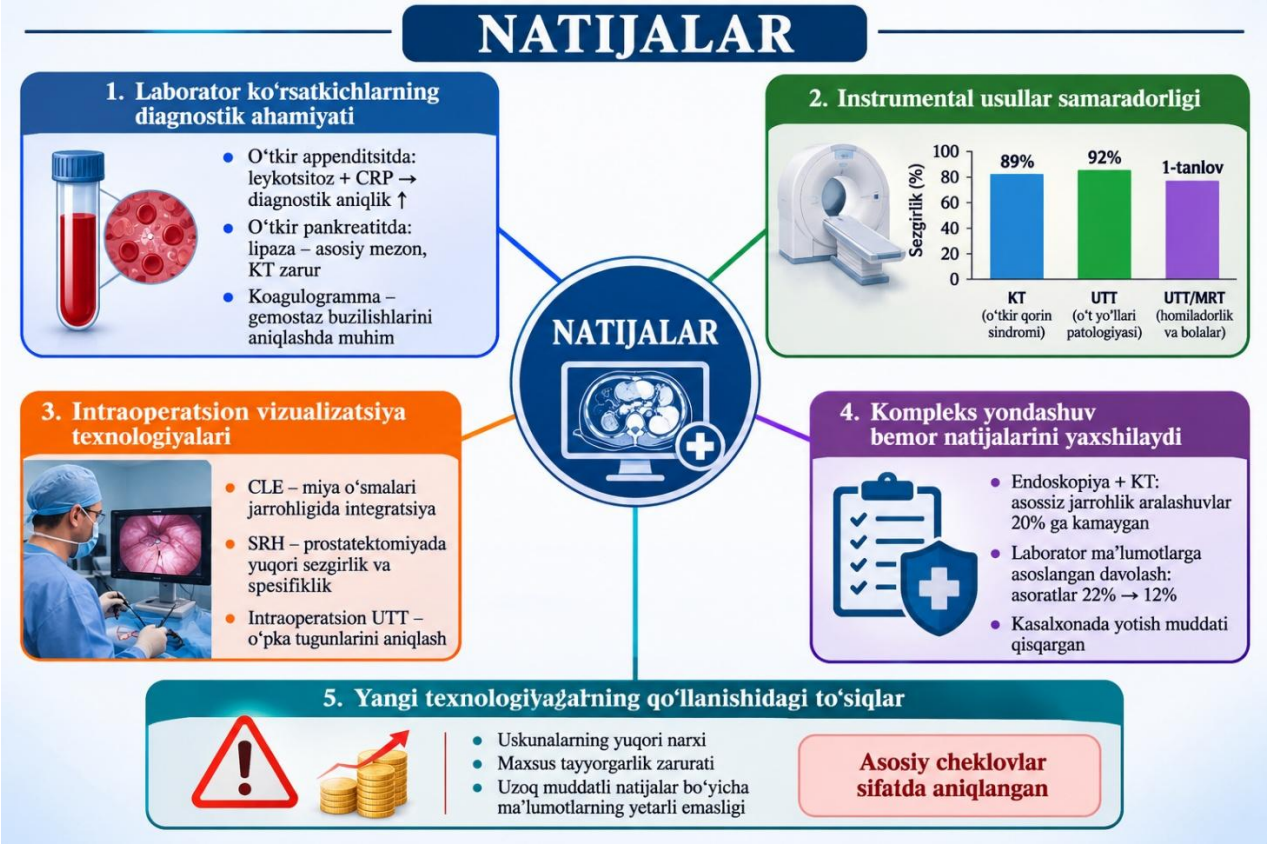

Beshinchi natija – yangi texnologiyalarning keng qo'llanilishiga bir qator to'siqlar mavjud. Uskunalarning yuqori narxi, maxsus tayyorgarlik zarurati va uzoq muddatli natijalar bo'yicha ma'lumotlarning yetarli emasligi asosiy cheklovlar sifatida aniqlangan .

XULOSA

Xirurgik kasalliklar diagnostikasida zamonaviy laborator va instrumental tekshiruv usullarining kompleks qo'llanilishi bugungi kunning eng dolzarb masalalaridan biridir. Tadqiqot natijalari shuni ko'rsatadiki, birgina diagnostika usuliga tayanish xatolik ehtimolini oshiradi, laborator va instrumental ma'lumotlarning integratsiyasi esa sezgirlik, spesifiklik va bemor natijalarini sezilarli yaxshilaydi. Laborator tekshiruvlar ichida CRP, leykotsitlar formulasi, lipaza va koagulogramma alohida o'rin tutadi, ammo ularning diagnostik qimmati faqat klinik kontekstda to'liq namoyon bo'ladi. Instrumental usullar orasida UTT tezkor va qulay skrining vositasi sifatida, KT esa yuqori aniqlikdagi tasdiqlash usuli sifatida o'z o'rnini saqlab qolmoqda. MRT maxsus holatlarda – homiladorlik, bolalar yoshi, o't yo'llari patologiyalari – afzal ko'riladi. Intraoperatsion vizualizatsiya texnologiyalari – CLE, SRH, intraoperatsion ultratovush – jarrohlik amaliyotining yangi bosqichini ochmoqda. Bu texnologiyalar operatsiya paytida real vaqt rejimida qaror qabul qilish imkonini beradi va minimal invaziv yondashuvlarning samaradorligini oshiradi. Biroq ularning keng qo'llanilishi uchun narx masalasi, mutaxassislar tayyorlash va standartlashtirilgan protokollarni ishlab chiqish zarur. Amaliyot uchun asosiy tavsiyalar quyidagilardan iborat: diagnostika algoritmlarini klinik ehtimollik darajasiga qarab bosqichma-bosqich qurish; laborator va instrumental natijalarni yagona klinik tasavvurga integratsiya qilish

© Ushbu material Creative Commons Attribution 4.0 International (CC BY 4.0) litsenziyasi asosida tarqatiladi.

ko‘nikmasini rivojlantirish; mahalliy sharoit va resurslarga moslashtirilgan standart protokollarni ishlab chiqish; yangi texnologiyalarni joriy etishda bosqichma-bosqich yondashuvni qo‘llash.

FOYDALANILGAN ADABIYOTLAR

1. Michael M, et al. Vom Leitsymptom zur Diagnose: Akutes Abdomen. Anästhesiol Intensivmed Notfallmed Schmerzther. 2021;56(5):318-330.
2. Komilova Sh. O‘tkir qorin sindromi: etiologiya, diagnostika va davolash tamoyillari. SYNAPSES: Insights Across the Disciplines. 2025;3(2):137-140.
3. BMJ Best Practice. Acute appendicitis – Investigations. 2026.
4. Хабибов Н, Косимов ИО, Муллоев ИДж. Роль инструментальных методов диагностики в хирургии гастроэнтерологических заболеваний. ТГМУ им. Абуали ибни Сино. 2025:133-140.
5. Maisch P, et al. Stimulated Raman histology for intraoperative diagnosis of seminoma: prospective feasibility study. RedETS. 2025.
6. Mannas JP, et al. Validation of Artificial Intelligence-enhanced Stimulated Raman Histopathology for Intraoperative Margin Assessment During Robot-assisted Radical Prostatectomy: ROBOSPEC Study. Eur Urol Open Sci. 2025.
7. Liu Y, et al. Incorporation of intraoperative confocal laser endomicroscopy into the routine workflow of brain surgery. J Clin Neurosci. 2026;143.
8. J-stage Case Report. Advanced Intra-Thoracic Ultrasound-Guided Thoracoscopic Lung Resection. Surg Case Rep. 2025;11(1).
9. BVS Biblioteca Virtual em Saúde. Diverticulitis – diagnosis and imaging. 2025.
10. Національний науковий центр хірургії та трансплантології ім. О.О.Шалімова. Лабораторна та інструментальна діагностика в хірургії. 2023.
11. Kaposi Mór Oktató Kórház. Akut has – laboratóriumi és radiológiai vizsgálatok. 2013.
12. X-ray histology on rapidly fixed fresh tumor tissue samples for fast resection margin assessment. Sci Rep. 2026;16(1).
13. Theranostics. Optical molecular imaging in liver cancer surgical navigation. Theranostics. 2025;15(3):1017-1035.
14. ASiT Innovation Summit Oral Presentations. Ann R Coll Surg Engl. 2025;107(Suppl 1):S1-S14.
15. Abe K, et al. Intraoperative thoracic ultrasonography for lung lesion localization. J-stage. 2025.

© Ushbu material Creative Commons Attribution 4.0 International (CC BY 4.0) litsenziyasi asosida tarqatiladi.