PREEKLAMPSIYADA GEMATOLOGIK MARKERLAR VA YO'LDOSH MORFOLOGIYASI: PERINATAL XAVFNI BAHOLASHDAGI AHAMIYATI

Ergasheva Dilyoraxon Islomjon qizi
Andijon davlat tibbiyot instituti
Orcid:0009-0000-1282-9367
Email:avadakidavraa@gmail.com
DOI:https://doi.org/10.5281/zenodo.23434408

ANNOTATSIYA

Ushbu tezisda preeklampsiya rivojlanishida ona qonidagi gematologik ko'rsatkichlar va yo'ldoshning morfologik shikastlanishlari o'rtasidagi patogenetik bog'liqlik tahlil qilindi. Trombositlar soni, trombosit/limfosit nisbati (PLR), gemoliz bilan bog'liq o'zgarishlar hamda platsentada maternal vaskulyar malperfuziya, distal vorsinkalar gipoplaziyasi va infarktlar kabi belgilar ko'rib chiqildi. Adabiyotlar shuni ko'rsatadiki, klinik og'irlikni baholashda alohida gematologik indeksning o'zi yetarli emas; laborator ko'rsatkichlarni arterial bosim, organ disfunksiyasi, homila holati va gistopatologik xulosalar bilan uyg'un tahlil qilish zarur. Ish adabiyotlar asosidagi analitik tezis bo'lib, mustaqil klinik kohorta natijalarini o'z ichiga olmaydi.

Kalit so'zlar: preeklampsiya, trombositopeniya, PLR, gematologik markerlar, maternal vaskulyar malperfuziya, yo'ldosh infarkti, perinatal xavf.

KIRISH

Preeklampsiya homiladorlikning 20-haftasidan keyin paydo bo'ladigan gipertenziya va proteinuriya yoki nishon-a'zolar faoliyati buzilishi bilan namoyon bo'ladigan ko'p tizimli sindromdir. U ona va chaqaloq uchun muddatidan oldin tug'ruq, homila o'sishining cheklanishi va og'ir asoratlar xavfini oshiradi [1, 2]. Klinik belgilar ko'pincha platsentatsiyadagi nuqsonlar, antiangiogen muvozanat buzilishi, endoteliopatiya hamda gemostaz faollashuvi bilan bog'liq [3, 4].

Tadqiqot maqsadi — preeklampsiyada qonning oddiy gematologik markerlari va yo'ldosh morfologiyasi o'rtasidagi bog'liqlikni adabiyotlar asosida umumlashtirish hamda perinatal xavfni kompleks baholash imkoniyatlarini yoritish.

ASOSIY QISM

Material va usullar. Tahlil uchun xalqaro klinik tavsiyalar, platsenta gistopatologiyasining Amsterdam mezonlari va gematologik indekslarga bag'ishlangan tizimli sharhlar tanlandi. Natijalar tavsifiy-solishtirma usulda talqin qilindi; bemorlar bo'yicha birlamchi ma'lumotlar yig'ilmadi va yangi statistik hisoblash o'tkazilmadi [1–7].

Patogenez va morfologiya. Trofoblast invaziyasining yetarli bo'lmasligi spiral arteriyalar qayta tuzilishini cheklaydi, uteroplatsentar perfuziyani pasaytiradi va oksidativ stressga olib keladi. Yo'ldoshda maternal vaskulyar malperfuziya bilan bog'liq infarktlar, akseleratsiyalangan vorsinka yetilishi, distal vorsinka gipoplaziyasi hamda ayrim holatlarda decidual arteriopatiya aniqlanishi mumkin. Ushbu belgilarni standart terminlar bilan tasvirlash diagnostik taqqoslash imkonini yaxshilaydi [3, 5].

© Ushbu material Creative Commons Attribution 4.0 International (CC BY 4.0) litsenziyasi asosida tarqatiladi.

Gematologik o'zgarishlar. Og'ir preeklampsiyada trombositlar iste'molining ortishi trombositopeniyaga sabab bo'lishi mumkin; trombositlar miqdori 100 × 10⁹/l dan past bo'lishi og'irlik belgilaridan biri sifatida qaraladi. Gemoliz, jigar fermentlari oshishi va trombositopeniya birlashganda HELLP-sindrom ehtimoli tekshiriladi. Gemoglobin, gematokrit va leykotsitar indekslar klinik kontekstga bog'liq bo'lib, yagona tashxis mezoni sifatida ishlatilmaydi [1, 4].

1-jadval. Markerlar va yo'ldosh morfologiyasining klinik talqini

Ko'rsatkich	Ehtimoliy o'zgarish	Klinik ahamiyati
Trombositlar	Kamayishi; og'ir holatda <100 × 10⁹/l	Og'irlik va HELLP xavfini baholash
PLR	Tadqiqotlarda turlicha; mustaqil test emas	Faqat qo'shimcha ko'rsatkich
LDH va gemoliz	LDH oshishi, gemoliz belgilari	HELLP differensial tashxisi
Yo'ldosh gistologiyasi	Infarkt, decidual arteriopatiya, vorsinka o'zgarishlari	Uteroplatsentar qon aylanishi buzilishining dalili

Jadval ma'lumotlari trombositopeniyaning og'ir preeklampsiya uchun muhim signal ekanini, ammo PLR kabi hisoblangan indekslar klinik qarorni mustaqil belgilamasligini ko'rsatadi. Yo'ldosh gistologik belgilarining mavjudligi antepartum laborator markerlardan farqli ravishda ko'pincha tug'ruqdan keyin tasdiqlanadi; shuning uchun ularning vazifalari bir-birini to'ldiradi [1, 5].

1-diagramma. PLR ko'rsatkichining diagnostik imkoniyatlari

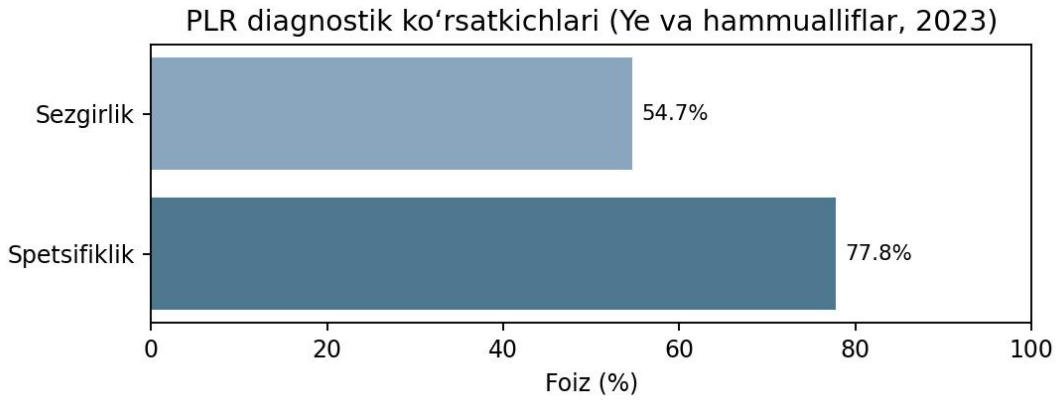

Diagrammada Ye va hammualliflarning 13 tadqiqotni qamragan meta-tahlilidan olingan PLR sezgirligi (54,7%) va spetsifikligi (77,8%) tasvirlangan [6]. Bu ko'rsatkichlar alohida bemorga tatbiq etiladigan universal chegara emas. Boshqa yirik meta-tahlil 25 ta tadqiqot va 7755 ishtirokchi ma'lumotlarida PLRning preeklampsiya bilan sog'lom homiladorlikni ishonchli ajrata olmasligini bildirgan [7].

Perinatal xavfni baholash. Maternal tomirlar malperfuziyasi homilaning surunkali gipoksiyasi, o'sishdan ortda qolishi va muddatidan oldin tug'ilish bilan bog'liq bo'lishi mumkin. Biroq biror gistologik topilma kelajakdagi asoratni mutlaq bashorat qilmaydi. Arterial bosim, trombositlar soni, kreatinin, jigar fermentlari, simptomlar, homila o'sishi va Doppler natijalarini birlashtirgan baholash zarur [1–5].

© Ushbu material Creative Commons Attribution 4.0 International (CC BY 4.0) litsenziyasi asosida tarqatiladi.

XULOSA

Preeklampsiyada gematologik markerlar tizimli endoteliopatiya va koagulopatiyaning amaliy indikatorlari, yo'ldosh morfologiyasi esa uteroplatsentar perfuziya buzilishining strukturaviy dalili hisoblanadi. Trombositopeniya va gemoliz belgilariga o'z vaqtida e'tibor qaratish xavfli holatlarni aniqlashga xizmat qiladi. PLRning mustaqil diagnostik qiymati cheklangan va tadqiqotlar o'rtasida tafovutlar mavjud. Perinatal xavfni asosli baholash uchun klinik, laborator, ultratovush-Doppler va postnatal patologik tekshiruv natijalarini integratsiyalash tavsiya etiladi.

FOYDALANILGAN ADABIYOTLAR:

1. American College of Obstetricians and Gynecologists. (2020). Gestational hypertension and preeclampsia (Practice Bulletin No. 222). Obstetrics & Gynecology, 135(6), e237–e260. https://doi.org/10.1097/AOG.0000000000003891
2. Chappell, L. C., Cluver, C. A., Kingdom, J., & Tong, S. (2021). Pre-eclampsia. The Lancet, 398(10297), 341–354. https://doi.org/10.1016/S0140-6736(20)32335-7
3. Rana, S., Lemoine, E., Granger, J. P., & Karumanchi, S. A. (2019). Preeclampsia: Pathophysiology, challenges, and perspectives. Circulation Research, 124(7), 1094–1112. https://doi.org/10.1161/CIRCRESAHA.118.313276
4. American College of Obstetricians and Gynecologists. (2019). Thrombocytopenia in pregnancy (Practice Bulletin No. 207). Obstetrics & Gynecology, 133(3), e181–e193. https://doi.org/10.1097/AOG.0000000000003100
5. Khong, T. Y., Mooney, E. E., Ariel, I., et al. (2016). Sampling and definitions of placental lesions: Amsterdam Placental Workshop Group Consensus Statement. Archives of Pathology & Laboratory Medicine, 140(7), 698–713. https://doi.org/10.5858/arpa.2015-0225-CC
6. Ye, D., Li, S., Ma, Z., Ding, Y., & He, R. (2023). Diagnostic value of platelet to lymphocyte ratio in preeclampsia: A systematic review and meta-analysis. The Journal of Maternal-Fetal & Neonatal Medicine, 36(2), 2234540. https://doi.org/10.1080/14767058.2023.2234540
7. Qiang, T., Ding, X., Ling, J., & Fei, M. (2023). Is platelet to lymphocyte ratio predictive of preeclampsia? A systematic review and meta-analysis. Journal of Obstetrics and Gynaecology, 43(2), 2286319. https://doi.org/10.1080/01443615.2023.2286319

© Ushbu material Creative Commons Attribution 4.0 International (CC BY 4.0) litsenziyasi asosida tarqatiladi.