АНТИФОСФОЛИПИД СИНДРОМИДА ЙЎЛДОШНИНГ ИММУНОГИСТОКИМЁВИЙ ХУСУСИЯТЛАРИ

Мамадалиев Хасанхон Улуғбек ўғли
Фарғона жамоат саломатлиги тиббиёт институти, Фарғона, Ўзбекистон

АННОТАЦИЯ

Антифосфолипид синдроми (АФС)да акушерлик асоратларининг шаклланишида йўлдош тўқимасининг иммунологик ва тромботик шикастланиши муҳим ўрин тутади. Тадқиқот мақсади АФС билан кечган ҳомиладорликларда йўлдош тўқимасида C4d, C5b-9, C3 ва Annexin A5 маркерларининг экспрессияланиш хусусиятларини баҳолашдан иборат бўлди. Иммуногистокимёвий текширувда C4d учун 25 ҳолатдан 22 тасида юқори ва 3 тасида ўрта позитив экспрессия аниқланди. C5b-9 бўйича 20 ҳолатда юқори, 3 ҳолатда ўрта ва 2 ҳолатда паст позитив реакция қайд этилди. C3 экспрессияси иккиламчи ва терминал сўрғичлар, базал мембрана, децидуал тўқима ва қон томир деворларида кучли донадор чўкмалар кўринишида намоён бўлди. Annexin A5 да умумий экспрессия ошган бўлса-да, синцитиотрофобласт апикал мембранасидаги узлуксиз реакция бузилиб, оқсилнинг цитоплазматик тўпланиши устунлик қилди. Олинган натижалар АФСда комплемент каскадининг фаоллашуви ва Annexin A5 антикоагулянт қалқонининг функционал бузилиши ягона иммунотромботик механизм доирасида кечишини кўрсатди.

Калит сўзлар: антифосфолипид синдроми, йўлдош, иммуногистокимё, C4d, C3, C5b-9, Annexin A5, комплемент, трофобласт.

ABSTRACT

Placental immune-mediated and thrombotic injury plays an important role in obstetric antiphospholipid syndrome (APS). The aim of this study was to evaluate the immunohistochemical expression patterns of C4d, C5b-9, C3 and Annexin A5 in placental tissue from APS-complicated pregnancies. High C4d expression was observed in 22 of 25 examined cases and moderate expression in 3 cases. C5b-9 showed high expression in 20 cases, moderate expression in 3 and low expression in 2. C3 deposits were predominantly granular and involved terminal and intermediate villi, basal membranes, decidual tissue and vascular walls. Although total Annexin A5 expression was increased, the continuous apical membranous pattern of syncytiotrophoblast was disrupted, with redistribution toward the cytoplasm. These findings support a combined immunothrombotic mechanism involving complement activation and functional impairment of the Annexin A5 anticoagulant shield in APS-associated placental injury.

Keywords: antiphospholipid syndrome, placenta, immunohistochemistry, C4d, C3, C5b-9, Annexin A5, complement.

КИРИШ

Антифосфолипид синдроми аутоиммун тромбофилиянинг клиник аҳамиятли шаклларидан бири бўлиб, акушерлик амалиётида такрорий ҳомила йўқотишлари, плацентар етишмовчилик, преэклампсия, ҳомила ўсишининг чекланиши ва антенатал ўлим билан боғлиқ. АФСда йўлдош асосий нишон аъзолардан бири ҳисобланади. Бунда тромбоз билан бир қаторда трофобласт ва эндотелийнинг иммун шикастланиши, комплемент тизимининг фаоллашуви ҳамда маҳаллий антикоагулянт ҳимоянинг бузилиши муҳим патогенетик аҳамият касб этади.

© Ushbu material Creative Commons Attribution 4.0 International (CC BY 4.0) litsenziyasi asosida tarqatiladi.

АФСда комплемент тизимини баҳолаш учун C4d, C3 ва C5b-9 маркерлари, трофобластнинг антикоагулянт ҳимоясини баҳолаш учун эса Annexin A5 муҳим иммуногистокимёвий кўрсаткичлар сифатида қаралади. Шу нуқтаи назардан ушбу маркерларни бир вақтда баҳолаш йўлдошдаги иммун шикастланишдан протромботик ҳолатга ўтиш механизмларини морфологик жиҳатдан очиб бериш имконини беради.

ТАДҚИҚОТ МАҚСАДИ

АФС билан кечган ҳомиладорликларда йўлдош тўқимасида C4d, C5b-9, C3 ва Annexin A5 маркерларининг экспрессияланиш хусусиятларини ўрганиш ҳамда уларнинг плацентар шикастланишнинг иммунотромботик механизмидаги аҳамиятини баҳолаш.

МАТЕРИАЛ ВА УСУЛЛАР

АФС билан кечган ҳомиладорликлардан олинган йўлдош тўқимаси иммуногистокимёвий усулда ўрганилди. Комплемент каскадининг турли босқичларини баҳолаш учун C4d, C3 ва C5b-9 (membrane attack complex, MAC), трофобластнинг маҳаллий антикоагулянт ҳимоясини баҳолаш учун Annexin A5 маркерларидан фойдаланилди. Реакция DAB-хромоген орқали визуализация қилинди. Экспрессия интенсивлиги 0 дан 3+ гача, мусбат тузилмалар улуши ва реакциянинг тўқима бўйича тарқалиши ҳисобга олинган ҳолда ярим миқдорий баҳоланди. Annexin A5 да умумий интенсивликдан ташқари апикал мембраноз, цитоплазматик ва мембраноцитоплазматик жойлашув алоҳида қайд этилди.

НАТИЖАЛАР

Иммуногистокимёвий текширувда комплемент тизимининг фаоллашуви ва трофобласт антикоагулянт ҳимоясининг қайта ташкилланишини ифодаловчи ўзаро боғлиқ манзара аниқланди. Асосий натижалар 1-жадвалда келтирилган.

1-жадвал. АФСда йўлдошнинг асосий иммуногистокимёвий хусусиятлари

Маркер	Асосий локализация	АФСда аниқланган иммуноморфологик хусусият
C4d	Синцитиотрофобласт, децидуал томирлар	Диффуз ва чизиқли кучли экспрессия; классик комплемент йўлининг фаоллашуви.
C5b-9	Трофобласт, базал мембрана, қон томир деворлари	Кучли мембраноз экспрессия; комплемент каскадининг терминал фаоллашуви.
C3	Иккиламчи ва терминал сўрғичлар, базал мембрана, децидуа	Донадор ва чизиқли иммунокомплемент чўкмалари; перивиллёз фибрин билан уйғун.
Annexin A5	Синцитиотрофобласт апикал мембранаси ва цитоплазмаси	Апикал мембраноз реакция узилиши ва цитоплазматик қайта тақсимланиш.

C4d маркери бўйича реакция асосан терминал ва иккиламчи сўрғичлар синцитиотрофобласти бўйлаб чизиқли ва диффуз кўринишда кузатилди. Децидуал томирлар деворида ҳам тўқ жигар рангли чўкмалар аниқланди. 25 та иммуногистокимёвий ҳолатдан 22 тасида юқори позитив, 3 тасида ўрта позитив экспрессия қайд этилди. Бу C4d ни АФСда

© Ushbu material Creative Commons Attribution 4.0 International (CC BY 4.0) litsenziyasi asosida tarqatiladi.

комплементнинг классик йўли фаоллашувини акс эттирувчи барқарор тўқима маркери сифатида баҳолашга асос беради.

C5b-9 экспрессияси синцитиотрофобласт, трофобласт базал мембранаси ва қон томир деворларида кучли намоён бўлди. 25 ҳолатдан 20 тасида юқори, 3 тасида ўрта ва 2 тасида паст позитив реакция аниқланди. Ушбу манзара комплемент каскадининг терминал босқичгача етиб борганини кўрсатади ва морфологик жиҳатдан эндотелиал дисфункция, микроангиопатия, тромбоз ҳамда фибриноид некроз билан уйғунлашади.

C3 маркерининг кучли экспрессияси иккиламчи ва терминал сўрғичларда, децидуал тўқимада ва қон томирлар базал мембранасида донадор ёки чизиқли чўкмалар шаклида аниқланди. Перивиллёз фибрин ва иммунокомплемент чўкмаларининг бирга учраши она ва ҳомила ўртасидаги алмашинув юзаси чекланганини морфологик жиҳатдан кўрсатди.

Annexin A5 бўйича олинган натижаларда асосий хусусият фақат экспрессия интенсивлиги эмас, балки оқсилнинг ҳужайра ичида қайта тақсимланиши бўлди. Назоратга хос апикал мембрана бўйлаб узлуксиз чизиқ АФСда кўпинча узуқ-узуқ ва нотекис тус олди, синцитиотрофобласт цитоплазмасида эса кучли донадор реакция кузатилди. Перинфаркт соҳаларда экспрессия энг юқори, инфаркт марказида эса некрозга мос равишда сусайган. Биз бу ҳолатни гипоксия ва антитана таъсирида қалқоннинг бузилишига жавобан компенсатор синтез кучайиши, аммо мембранада функционал антикоагулянт тўрнинг етарли шаклланмаслиги сифатида баҳоладик.

A. C4d

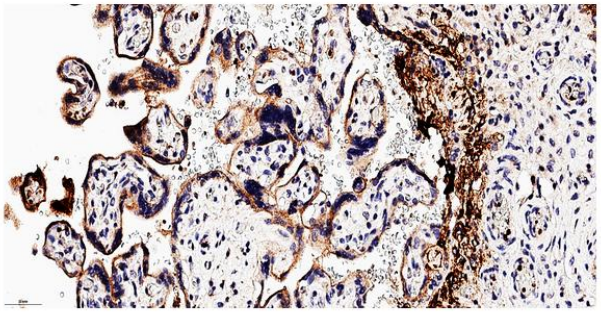

B. C5b-9

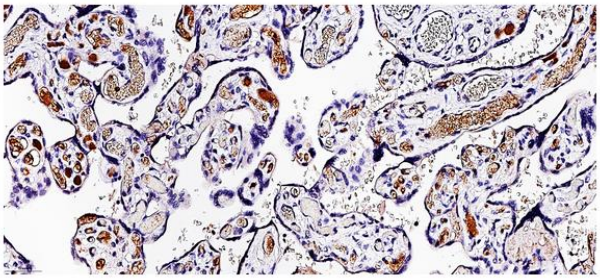

C. C3

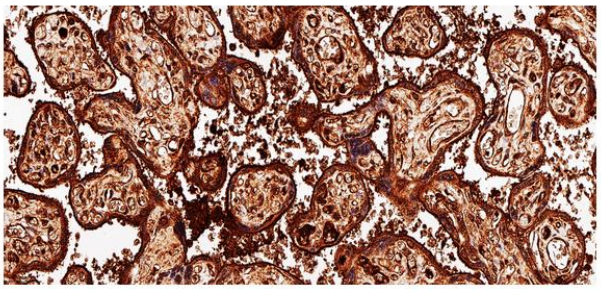

D. Annexin A5

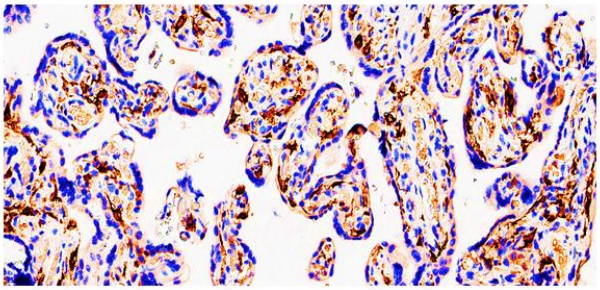

© Ushbu material Creative Commons Attribution 4.0 International (CC BY 4.0) litsenziyasi asosida tarqatiladi.

1-расм. АФСда йўлдош тўқимасининг иммуногистокимёвий манзараси: A - C4d; B - C5b-9; C - C3; D - Annexin A5. DAB-хромоген, ×100.

МУҲОКАМА

Олинган натижалар АФСда йўлдош шикастланиши фақат тромботик ҳодиса эмаслигини кўрсатади. C4d нинг юқори экспрессияси комплементнинг классик йўл орқали фаоллашганини, C3 депозицияси каскаднинг амплификация босқичини, C5b-9 эса терминал мембранага ҳужум комплекси шаклланганини тасдиқлайди. Шу билан бир вақтда Annexin A5 нинг апикал мембраноз локализацияси бузилиши трофобласт юзасидаги маҳаллий антикоагулянт ҳимоя етарли эмаслигини кўрсатади.

Натижаларни биргаликда баҳолашда қуйидаги патогенетик занжир шаклланади: антифосфолипид антитаналар ва β2-гликопротеин I комплекси → комплементнинг фаоллашуви → C4d ва C3 депозицияси → C5b-9 орқали трофобласт ва эндотелий шикастланиши → Annexin A5 қалқонининг функционал бузилиши → маҳаллий прокоагулянт муҳит → ворсиналараро тромбоз, фибриноид некроз ва инфаркт. Бизнинг морфологик кузатувларимизда иммуногистокимёвий реакциянинг айнан фибриноид, перинфаркт ва васкулопатия соҳаларида кучайиши ушбу боғлиқликни қўллаб-қувватлайди.

ХУЛОСА

АФСда йўлдош тўқимасида C4d, C3 ва C5b-9 маркерларининг юқори экспрессияси комплементга боғлиқ иммун шикастланишнинг морфологик асосини кўрсатади. Annexin A5 нинг умумий экспрессияси ошиши билан бир вақтда унинг апикал мембранадаги узлуксиз локализациясининг бузилиши трофобласт антикоагулянт қалқонининг функционал етишмовчилигини тасдиқлайди. Ушбу маркерларни комплекс баҳолаш АФСда йўлдош шикастланишининг иммунотромботик генезини морфологик жиҳатдан асослашда истиқболли ёндашув ҳисобланади.

ФОЙДАЛАНИЛГАН АДАБИЁТЛАР

1. Barbhaiya M, Zuily S, Naden R, et al. The 2023 ACR/EULAR antiphospholipid syndrome classification criteria. Arthritis Rheumatol. 2023;75(10):1687-1702. doi:10.1002/art.42624.
2. Meroni PL, Borghi MO, Raschi E, Tedesco F. Pathogenesis of antiphospholipid syndrome: understanding the antibodies. Nat Rev Rheumatol. 2011;7:330-339.
3. Girardi G, Berman J, Redecha P, et al. Complement C5a receptors and neutrophils mediate fetal injury in the antiphospholipid syndrome. J Clin Invest. 2003;112(11):1644-1654. doi:10.1172/JCI18817.
4. Girardi G, Redecha P, Salmon JE. Heparin prevents antiphospholipid antibody-induced fetal loss by inhibiting complement activation. Nat Med. 2004;10(11):1222-1226. doi:10.1038/nm1121.
5. Shamonki JM, Salmon JE, Hyjek E, Baergen RN. Excessive complement activation is associated with placental injury in patients with antiphospholipid antibodies. Am J Obstet Gynecol. 2007;196(2):167.e1-167.e5. doi:10.1016/j.ajog.2006.10.879.
6. Rand JH, Wu XX, Andree HAM, et al. Pregnancy loss in the antiphospholipid-antibody syndrome - a possible thrombogenic mechanism. N Engl J Med. 1997;337(3):154-160. doi:10.1056/NEJM199707173370303.
7. Rand JH, Wu XX, Guller S, et al. Antiphospholipid immunoglobulin G antibodies reduce annexin-V levels on syncytiotrophoblast apical membranes and in culture media of placental villi. Am J Obstet Gynecol. 1997;177(4):918-923.

© Ushbu material Creative Commons Attribution 4.0 International (CC BY 4.0) litsenziyasi asosida tarqatiladi.